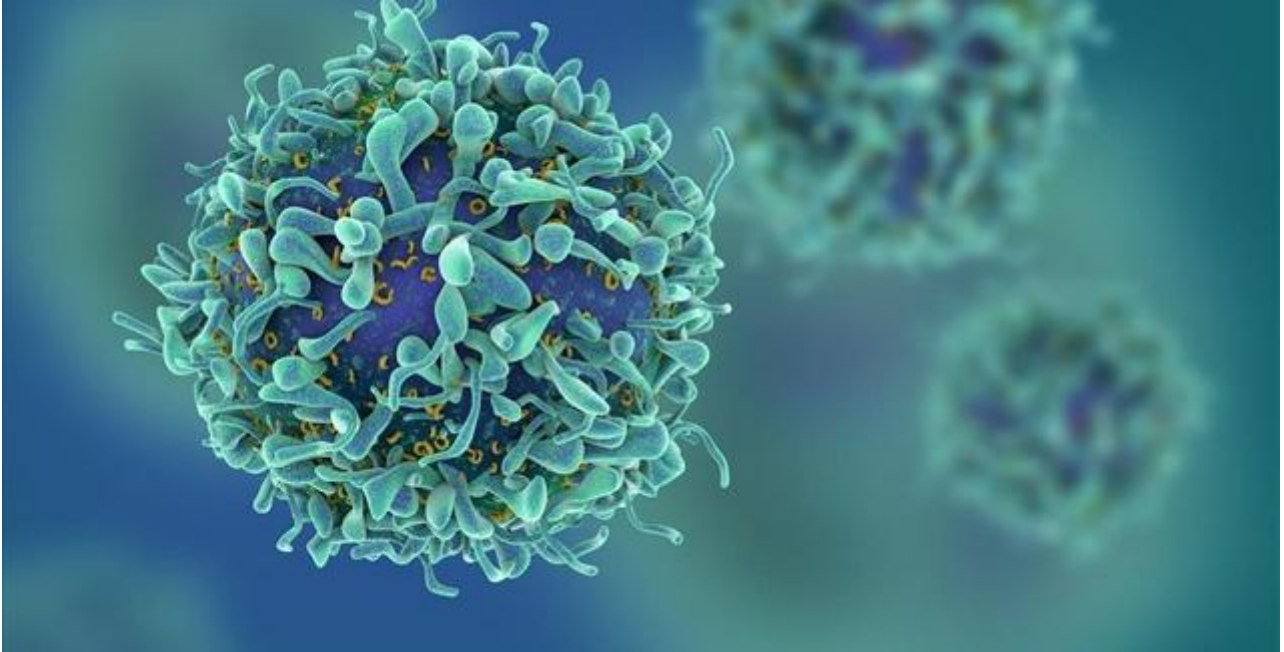
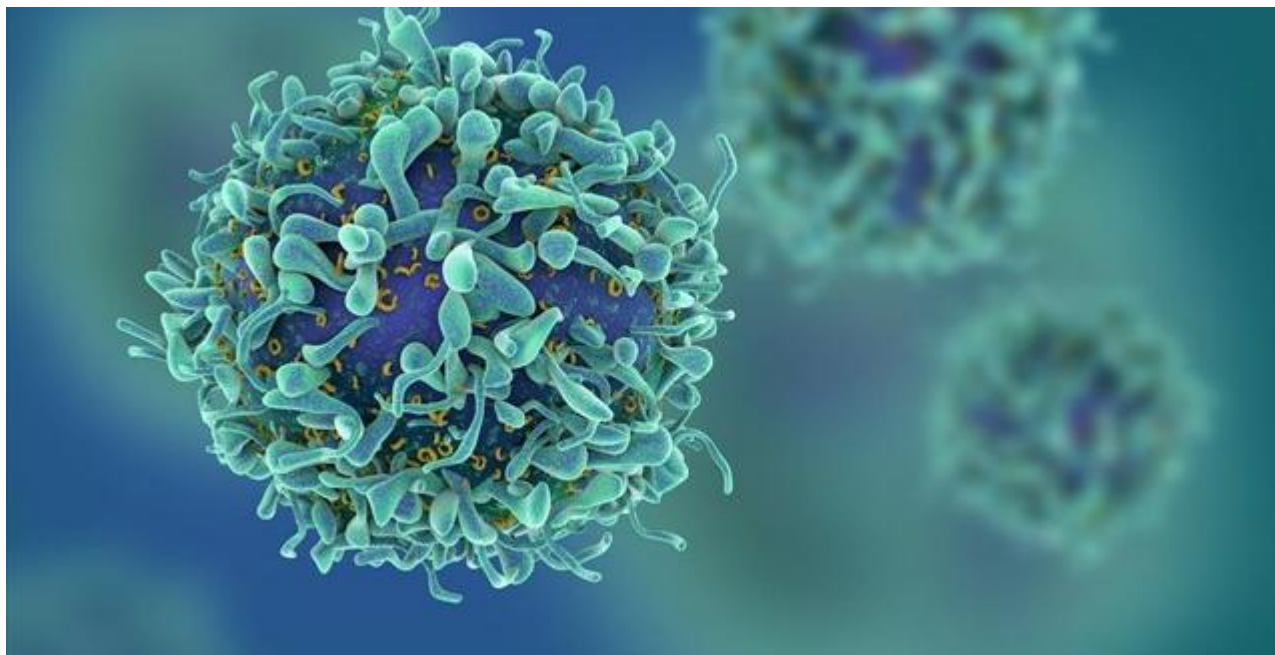


## **Νέα δεδομένα για τη χρήση ραδιενεργού ιωδίου στη θεραπεία του καρκίνου του θυρεοειδούς**

Επιστήμες, Τέχνες & Πολιτισμός / Υγεία και ιατρικά θέματα



Τη βλάβη στους σιελογόνους αδένες που μπορεί να προκαλέσει το ραδιενεργό I-131 για την θεραπεία του καρκίνου του θυρεοειδούς, ανακοίνωσε το Κέντρο Καρκίνου Memorial Sloan-Kettering έπειτα από μια αναδρομική ανάλυση δεδομένων η οποία δημοσιεύτηκε στο διεθνές ιατρικό επιστημονικό περιοδικό «ClinicalThyroidology» στις 3 Αυγούστου 2020.



Σύμφωνα με την ανάλυση των στοιχείων της μελέτης- στην οποία συμμετείχαν 667 ασθενείς – το 39% εμφάνισε παρενέργειες που σχετίζονται με βλάβη των σιελογόνων αδένων εντός του πρώτου έτους μετά το RAI, αλλά η πλειονότητα των ασθενών βελτιώθηκε τα επόμενα χρόνια. Η ανάλυση τονίζει, ότι υπάρχει σοβαρός κίνδυνος ατροφίας των σιελογόνων αδένων. Μάλιστα διευκρινίζεται πως είναι πιθανότερο να παρουσιαστεί στις γυναίκες σε σχέση με τους άνδρες, ενώ η παρωτίδα προσβάλλεται συχνότερα από τον υπογνάθιο σιελογόνο αδένα.

Όπως εξηγεί ο χειρουργός ωτορινολαρυγγολόγος, διευθυντής του Τμήματος Χειρουργικής Τραχήλου- Θυρεοειδούς της ΩΡΛ κλινικής του «ΜΗΤΕΡΑ, Μηνάς Αρτόπουλος «Το ραδιενεργό ιώδιο (I-131) χρησιμοποιείται ευρέως για την αντιμετώπιση του καρκίνου του θυρεοειδούς μετά από την χειρουργική αφαίρεσή του (ολική θυρεοειδεκτομή)».

Τα τελευταία χρόνια εξετάζεται διεθνώς η αυστηροποίηση των κριτηρίων χορήγησής του, λόγω των νέων ευρημάτων.

Τα κριτήρια αυτά σχετίζονται με το μέγεθος του καρκίνου του θυρεοειδούς, τον αριθμό των εστιών, όπως καταγράφονται στην ιστολογική έκθεση, την πιθανή επέκταση του καρκίνου εντός του όζου, στον υπόλοιπο αδένα ή σε γειτονικούς ιστούς, την παρουσία λεμφαδένων με καρκίνο, τα χαρακτηριστικά των καρκινικών κυττάρων που μπορεί να δείξουν μια πιο επιθετική μορφή καρκίνου, την ηλικία του ασθενούς και φυσικά την παρουσία απομακρυσμένων μεταστάσεων.

«Σε κάθε περίπτωση ο ασθενής θα πρέπει να συζητάει με τον ιατρό του, να ενημερώνεται μόνο από αυτόν σχετικά με τις πιθανές επιπλοκές της θεραπείας

και να προχωρά με σιγουριά στην εξατομικευμένη αντιμετώπιση του καρκίνου του θυρεοειδούς» επισημαίνει ο κ. Αρτόπουλος.

Ο καρκίνος του θυρεοειδούς αδένα δεν εμφανίζει έντονα συμπτώματα

Συνήθως εντοπίζεται από την παρατήρηση του ίδιου του ασθενούς στον καθρέπτη που βλέπει διόγκωση στο λαιμό, η κατά τη διάρκεια κλινικής εξέτασης ρουτίνας από τον παθολόγο που εντοπίζει όζο στο θυρεοειδή αδένα.

Μερικοί ασθενείς μπορεί να παραπονιούνται για πόνο στο λαιμό, τη γνάθο ή το αυτί. Άλλοι, με μεγαλύτερη διόγκωση, μπορεί να παρουσιάσουν δυσκολία στην κατάποση ή στην αναπνοή και βραχνάδα στη φωνή, αν ο καρκίνος πιέζει το λαρυγγικό νεύρο.

Ο καρκίνος του θυρεοειδούς είναι συχνότερος σε ανθρώπους με ιστορικό έκθεσης σε ακτινοβολία, σε εκείνους με οικογενειακό ιστορικό και σ' αυτούς που είναι μεγαλύτεροι από 40χρόνων. Παρόλα αυτά, στους περισσότερους ασθενείς, αναπτύσσεται ο καρκίνος χωρίς εμφανή αιτιολογία.

Τέσσερις μορφές με τις οποίες εμφανίζεται ο καρκίνος του θυρεοειδούς αδένα

Θυλώδης - αντιπροσωπεύει το 70% με 80% των περιπτώσεων (με καλή πρόγνωση)

Θυλακιώδης - 10% με 15% (με καλή πρόγνωση)

Μυελοειδές - 5% με 10% (με μέτρια πρόγνωση)

Αναπλαστικό- μικρότερος από 5% ( με κακή πρόγνωση)

Η ολική θυρεοειδεκτομή κρίνεται αναγκαία όταν η βιοψία είναι θετική για καρκίνο ή είναι ύποπτη για καρκίνο συμπεριλαμβανομένου του όρου «θυλώδης νεοπλασία». Επίσης, όταν υπάρχουν κύστες μεγαλύτερες από 4 εκ. (λόγω της αυξημένης πιθανότητας για καρκίνωμα) ή δημιουργεί πιεστικά φαινόμενα στην τραχεία ή στον οισοφάγο και όταν επεκτείνεται στον θώρακα. Και φυσικά για αισθητικούς λόγους καθώς και σε περιπτώσεις νόσου GRAVES ή σε τοξικό αδένωμα που δεν ανταποκρίνεται στη φαρμακευτική αγωγή.

**Πηγή:** [briefingnews.gr](http://briefingnews.gr)